

Expertise collective - 1996

Ce texte a été publié dans les *Annales Française d'Anesthésie-Réanimation* 1996; 15:207-214

Experts

D. Boisson-Bertrand (Nancy), J.L. Bourgain (Villejuif), J. Camboulives (Marseille), V. Crinquette (Lille), A.M. Cros (Bordeaux), M. Dubreuil (Bordeaux), B. Eurin (Pans), J.P. Haberer (Paris), T. Pottecher (Strasbourg), D. Thorin (Lausanne), P. Ravussin (Lausanne), B. Riou (Paris)

L'intubation orotrachéale constitue un geste courant pour l'anesthésiste-réanimateur. Elle s'effectue le plus souvent facilement, grâce à un matériel simple et dans une position standardisée. L'éventualité d'une intubation difficile (ID), quoique rare, doit être recherchée par un examen préanesthésique systématiquement orienté sur sa détection. L'enseignement pour les médecins en cours de spécialisation et la formation continue doivent donner une large place à l'intubation trachéale. Enfin, si tout anesthésiste ne peut maîtriser l'ensemble des techniques décrites en cas d'ID, il doit toujours être capable d'assurer une oxygénation efficace.

Sous l'égide de la Société française d'anesthésie et de réanimation, un comité d'experts s'est réuni pour définir les bonnes pratiques cliniques pour la détection de l'ID, pour préconiser les techniques et matériels à utiliser et pour faire des recommandations sur l'enseignement des techniques alternatives à l'intubation traditionnelle. Ces bonnes pratiques ont pour objectif de réduire la morbidité de l'ID en amenant chaque médecin-anesthésiste à mettre au point l'algorithme et les techniques qu'il utilisera en cas d'ID.

Détection de l'intubation difficile

On considère qu'une intubation est difficile pour un anesthésiste expérimenté, lorsqu'elle nécessite plus de 10 minutes et/ou plus de deux laryngoscopies, dans la position modifiée de Jackson (fig 1), avec ou sans compression laryngée (manœuvre de Sellick).

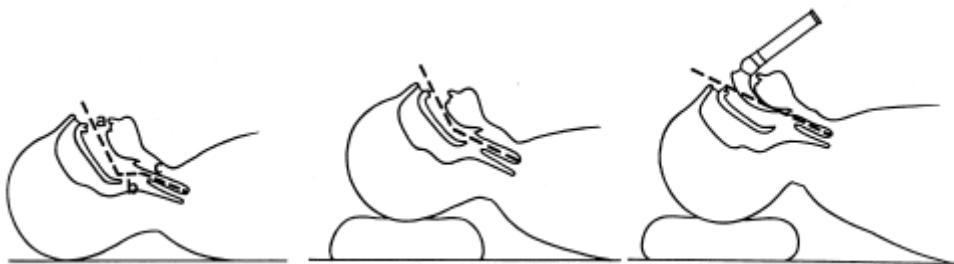

Fig 1. Position modifiée de Jackson. La position de la tête, la mise en place d'un coussin

sous l'occiput et le laryngoscope permettent d'aligner les trois axes (a: axe buccal; b: axe pharyngé; c: axe laryngé) et de visualiser la glotte

Une laryngoscopie difficile se définit par l'absence de vision de la fente glottique (stades III et IV de Cormack et Lehane, (fig 2).

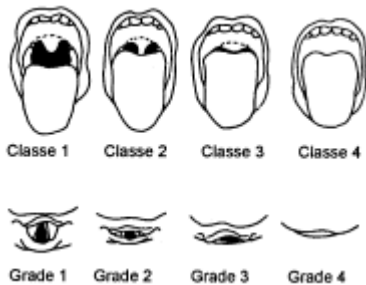


Fig 2. Classes de Mallampati (en haut) et grades de Cormack (en bas) :

- classe 1: toute la luette et les loges amygdaliennes sont visibles; classe 2: la luette est particulièrement visible; classe 3: le palais membraneux est visible; classe 4: seul le palais osseux est visible;
- grade 1: toute la fente glottique est vue; grade 2: seule la partie antérieure de la glotte est vue; grade 3: seule l'épiglotte est visible; grade 4: l'épiglotte n'est pas visible.

La ventilation au masque est considérée comme inefficace lorsqu'on n'obtient pas une SpO₂ > 90 % en ventilant en oxygène pur les poumons d'un sujet normal.

Le caractère récent de ces définitions (1993) explique l'imprécision des données sur la fréquence de l'ID. Une fréquence de 0,5 à 2 % est généralement admise en chirurgie générale, celle-ci serait moindre en anesthésie pédiatrique. En revanche, en obstétrique et en chirurgie carcinologique ORL, des fréquences plus élevées sont trouvées (respectivement: 3-7 % et 10-20 %). Les rares données concernant la médecine préhospitalière situent la fréquence de l'ID entre 10 et 20 %.

L'ID est responsable, directement ou indirectement, du tiers des accidents entièrement imputables à l'anesthésie et représente ainsi, chez l'adulte, la première cause de morbidité et de mortalité anesthésiques. Le pronostic de ces accidents est très péjoratif, puisque dans deux tiers des cas, le patient décède ou présente des séquelles neurologiques graves. Quelle que soit la qualité de l'évaluation préopératoire, il faut souligner que 15 à 30 % des cas d'ID ne sont pas détectés avant l'anesthésie.

Détection clinique de l'intubation difficile

Évaluation en routine

Cette détection, par l'interrogatoire et l'examen clinique, doit être systématique lors de toute consultation préanesthésique, même si une anesthésie locorégionale est programmée. Les résultats, précisant les tests utilisés, doivent être colligés par écrit. L'interrogatoire précise les conditions de déroulement des anesthésies antérieures, recherche la notion de lésions dentaires et/ou gingivales. Seront aussi recherchés les antécédents et les signes d'obésité morbide, d'affection rhumatismale, de diabète, de dyspnée, de troubles du sommeil, d'intubation prolongée et de trachéotomie, de traumatismes maxillofaciaux.

L'examen s'effectue en quatre temps, de face et de profil, bouche fermée puis ouverte:

- temps 1, de face, bouche fermée, pour rechercher une asymétrie mandibulaire, des cicatrices faciales et/ou cervicales, un goitre ou un cou court;
- temps 2, de face, bouche ouverte, pour préciser l'inclinaison des incisives supérieures, des dents manquantes ou fragilisées et la possibilité de subluxation antéropostérieure de la

mandibule. La bouche est ensuite ouverte au maximum, pour évaluer la distance interdentaire et les classes de Mallampati (fig 2). Ces mesures sont effectuées chez le patient assis, regard à l'horizontale, sans phonation;

- temps 3, de profil, regard à l'horizontale, pour rechercher une rétrognathie et mesurer la distance menton-hyoïde;
- temps 4, de profil, avec la tête en extension maximale, pour mesurer la distance menton-cartilage thyroïde.

Les trois éléments suivants doivent être recherchés systématiquement : la mesure de l'ouverture de bouche, l'évaluation de la classe de Mallampati, la mesure de la distance thyromentonnière. Il y a lieu d'envisager une ID chez l'adulte si l'un des critères suivants est retrouvé: ouverture de bouche inférieure à 35 mm, classe de Mallampati supérieure à 2, distance thyromentonnière inférieure à 65 mm.

Les données suivantes doivent être considérées comme des causes d'intubation impossible par voie orotrachéale: l'ouverture de bouche inférieure à 20 mm, le rachis bloqué en flexion, une dysmorphie faciale sévère de l'enfant ou bien des antécédents d'échec d'intubation par voie orotrachéale.

Cas particuliers

Dans certaines affections, une évaluation plus ciblée est nécessaire.

Affections cervicofaciales

Le risque d'ID y est élevé, qu'il y ait eu ou non radiothérapie préalable. La palpation des reliefs cutanés du cou permet de préciser la mobilité de la peau sur la trachée et de rechercher l'infiltration du tissu sous-cutané, en particulier dans la région sous-mentonnière. La mobilité linguale doit être explorée. Enfin, la connaissance anatomique de la localisation lésionnelle est capitale pour le choix de la conduite anesthésique.

Obstétrique

L'incidence de l'ID est particulièrement élevée chez les parturientes obèses. L'évaluation doit être vérifiée de façon systématique, juste avant l'induction, du fait des modifications morphologiques survenant dans les dernières semaines de grossesse.

Pédiatrie

Il existe peu de données sur l'incidence de l'ID. Cette dernière survient principalement chez les enfants atteints de dysmorphies s'intégrant dans des syndromes malformatifs connus. De ce fait, l'ID est rarement imprévue. L'évaluation de la classe de Mallampati est malaisée chez le petit enfant. La plupart des équipes insistent sur la distance thyromentonnière avec la tête en extension: cette distance doit être supérieure à 15 mm chez le nouveau-né et le nourrisson, et à 35 mm chez l'enfant de 10 ans.

Orthopédie et traumatologie

L'ankylose et l'instabilité du rachis cervical doivent être recherchées en cas d'affection rhumatismale (existence de dysesthésies des membres supérieurs). Tout polytraumatisé et tout blessé comateux doivent être considérés, jusqu'à la preuve du contraire, comme atteints d'une lésion instable du rachis cervical.

Médecine préhospitalière

La fréquence élevée d'ID témoigne des difficultés d'emploi des techniques alternatives dans un contexte d'urgence.

Place de l'imagerie dans le diagnostic de l'intubation difficile

Les examens d'imagerie ne sont pas nécessaires au diagnostic systématique de l'ID. Ils peuvent être nécessaires, en fonction du contexte clinique, pour préciser les anomalies anatomiques. Ils peuvent conduire à modifier la conduite de l'anesthésie. Deux clichés radiologiques sont à effectuer: l'un bouche fermée, regard à l'horizontale et l'autre bouche ouverte en position d'intubation (fig 3). Lorsque ces investigations ont été effectuées dans un but autre que la détection de l'ID, l'anesthésiste doit en prendre connaissance.

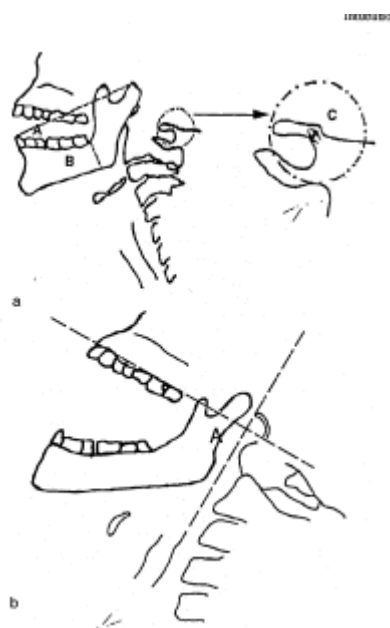


Figure 3.

- a: cliché de profil, regard à l'horizontale selon White et Kander ; il y a lieu de craindre une ID soit lorsque $A/B < 3,6$ ou lorsque $c < 4$ mm ;
- b: cliché de profil, tête en position d'intubation selon Delègue; il y a lieu de prévoir une ID lorsque l'angle maxillopharyngé (A) $< 100^\circ$.

Intubation difficile en pratique

Choix des agents anesthésiques en cas d'intubation difficile prévue

La mise en place d'une voie veineuse fiable est un préalable indispensable.

Plusieurs facteurs influent sur le choix des modalités anesthésiques en cas d'ID prévue: la vacuité gastrique, la voie d'abord orale ou nasale, la technique d'intubation choisie, l'état cardiorespiratoire, les contraintes chirurgicales et la coopération du patient. Trois niveaux d'anesthésie peuvent être envisagés: une intubation vigile, définie par un niveau de sédation ne dépassant pas le stade 3 de Ramsay (patient somnolent mais pouvant être réveillé, tableau I); une intubation sous anesthésie générale en ventilation spontanée; enfin une intubation sous anesthésie générale avec curarisation.

Il convient de s'assurer chaque fois de la présence d'un aide et de la disponibilité du matériel pour ID. L'administration d'atropine avant l'induction ($10 \mu\text{g.kg}^{-1}$ IV) doit être systématique, sauf contre-indication. Une préoxygénation d'au moins 4 minutes est impérative. L'anesthésie locale ou locorégionale est recommandée, car elle facilite l'intubation en supprimant les réflexes liés à la stimulation des voies aériennes supérieures. Toutefois, l'anesthésie locale pharyngée comporte un

danger accru de laryngospasme chez l'enfant, en particulier lorsqu'elle est réalisée sous anesthésie générale trop superficielle. L'adjonction d'un vasoconstricteur à l'anesthésique local des fosses nasales est souhaitable lorsque la voie nasale est choisie.

L'opposition théorique entre sédation et anesthésie générale doit être abandonnée car il y a une continuité entre ces deux états qui sont obtenus avec les mêmes agents anesthésiques. Le propofol (bolus successifs ou, mieux, perfusion continue) est recommandé dans cette indication chez l'adulte et chez l'enfant de plus de trois ans, lorsqu'une anesthésie est utilisée. Toutefois, d'autres agents anesthésiques peuvent être employés s'ils sont mieux maîtrisés par l'anesthésiste ou en cas de contre-indication. Tel est le cas de la kétamine dans les situations d'urgence. L'halothane et le sévoflurane sont préconisés chez le nourrisson. Il est important de maintenir le même niveau d'anesthésie pendant toute la durée de l'intubation. L'anesthésie légère est un facteur qui concourt à rendre l'intubation plus difficile. La possibilité d'utilisation du masque laryngé ou de techniques d'oxygénation transtrachéale permet d'étendre les indications de l'anesthésie générale. L'adjonction d'un curare à l'anesthésie ne peut être envisagée que secondairement, lorsqu'un relâchement musculaire est jugé indispensable à la réussite de l'intubation, après s'être assuré que la ventilation au masque est possible. Le suxaméthonium est recommandé dans ce cas.

Lorsque l'intubation est jugée impossible, seules les techniques d'anesthésie vigile sont autorisées chez l'adulte, à l'exception des situations où l'oxygénation peut être maintenue.

En cas d'estomac plein, seule l'intubation sous anesthésie vigile doit être pratiquée, et l'anesthésie locale ne doit pas s'étendre au larynx. La titration de la sédation est indispensable pour ne pas dépasser le stade 3 de Ramsay (tableau I).

Tableau I : Scores de sédation selon Ramsay (1974).

1. Anxieux et agité
2. Coopérant orienté et tranquille
3. Réponse uniquement à la commande
4. Vive réponse à une légère stimulation de la glabella
5. Faible réponse à une légère stimulation de la glabella
6. Aucune réponse à une légère stimulation de la glabella

Glabelle : saillie osseuse située entre les deux crêtes sourcilières.

Techniques d'oxygénation

Préoxygénation

La préoxygénation est impérative. La méthode de référence est la ventilation spontanée en oxygène pur avec un masque facial étanche, pendant une durée d'au moins 4 minutes. On peut la remplacer par quatre cycles de ventilation à pleine capacité vitale chez les patients anxieux, mais le délai d'apparition d'une hypoxémie en apnée est plus court. La préoxygénation doit être prolongée chez l'insuffisant respiratoire. Le délai d'apparition de l'hypoxémie en apnée est plus court chez l'enfant, la femme enceinte et l'obèse.

Méthodes d'oxygénation pendant l'intubation

La méthode d'oxygénation la mieux adaptée doit être choisie avant l'induction. La ventilation manuelle au masque facial est la méthode la plus fréquemment utilisée, mais elle expose au risque de distension gastrique si la pression d'insufflation dépasse 20 cmH₂O; elle est parfois inefficace et

s'interrompt pendant les manœuvres d'intubation. Lorsque la ventilation au masque est ou devient inefficace, la situation peut rapidement devenir catastrophique si un abord trachéal n'est pas assuré dans les plus brefs délais. Les causes d'échec de la ventilation au masque sont la macroglossie (obésité, grossesse, tumeurs, syndrome d'apnées du sommeil), les fuites au niveau du masque (déformation faciale, barbe, édentation) et des voies aériennes supérieures (plaie, pharyngostome), les corps étrangers et les rétrécissements des voies aériennes (laryngospasme, tumeur, œdème, sténose).

L'administration d'oxygène pendant les tentatives d'intubation est utile chez l'adulte ($10 \text{ L}\cdot\text{min}^{-1}$) et indispensable chez l'enfant (administration pharyngolaryngée à travers un cathéter ou dans le canal latéral d'un laryngoscope spécialement conçu à cet usage).

L'oxygénation et/ou la ventilation par ponction transtrachéale sont une méthode présentant un faible risque de lésions iatrogènes et qui procure une excellente oxygénation continue. La ponction au niveau de la membrane cricothyroïdienne est recommandée et le calibre du cathéter doit être d'au moins 14 G chez l'adulte. Un matériel spécifique est préférable. L'oxygène est administré par différents moyens (valve d'O₂ rapide de l'appareil d'anesthésie, système manuel de jet ventilation, jet ventilateur, voire ballon d'anesthésie si aucun autre système n'est disponible). Quelle que soit la méthode choisie, il faut s'assurer d'une expiration correcte, afin d'éviter les accidents barotraumatiques.

Surveillance

Le monitoring par oxymètre de pouls est impératif. Un aide doit être spécialement chargé de la surveillance de cet appareil et du maintien du niveau d'anesthésie.

Techniques pour intubation difficile à l'aveugle

Intubation sur guide long et souple

Dans les cas où la glotte ne peut pas être exposée, il est souvent possible d'introduire un long guide souple (ou bougie, ou *jet stylet*) sous l'épiglotte puis dans la trachée et qui servira de tuteur à la sonde d'intubation. Cette technique, à utiliser d'emblée lorsque l'exposition de la glotte est insuffisante, doit être maîtrisée par tout anesthésiste. La présence de ce matériel dans tous les sites d'anesthésie est indispensable.

Les guides souples sont préférables aux guides rigides malléables, potentiellement traumatisants. Les guides creux sont recommandés car ils permettent l'oxygénation et l'on peut contrôler leur position, en cas de maintien de la ventilation spontanée, en les raccordant à un capnographe.

Intubation nasale

Cette technique, qui ne nécessite pas de matériel supplémentaire, est simple en théorie. Le repérage du larynx peut se faire au son ou à l'aide d'un capnographe. Cette technique a des inconvénients (50% de succès et risques de traumatismes), qui ne permettent pas de la recommander. Le pourcentage de succès augmente avec l'expérience et le gonflage du ballonnet de la sonde une fois qu'elle a été introduite dans l'hypopharynx.

Intubation à travers un masque laryngé

L'intubation à travers un masque laryngé (ML) présente deux inconvénients. Premièrement, un taux

d'échec de 10 à 20 % chez l'adulte, et de 70 % chez l'enfant, du fait des difficultés de positionnement du masque par rapport à l'épiglotte. Ces données contre-indiquent cette technique en pédiatrie. Deuxièmement, la difficulté ou l'impossibilité d'introduire une sonde trachéale d'un diamètre approprié. Le fibroscope bronchique augmente le taux de succès de cette technique, en particulier en pédiatrie.

Intubation rétrograde

L'intubation rétrograde est une technique invasive qui permet une intubation par voie orale ou nasale, sans mobilisation du rachis cervical. Bien qu'elle puisse être réalisée avec du matériel présent dans le bloc opératoire (cathéters veineux ou péri-dural), l'utilisation d'un kit spécial est préférable. Ses indications sont limitées par la disponibilité des autres techniques, moins invasives. Néanmoins, elle garde une place essentielle, en raison de sa rapidité et de son faible taux d'échec après apprentissage.

Augustine Guide™, stylets lumineux, Combitube™

L'Augustine Guide et le stylet lumineux permettent une intubation à l'aveugle, sans mobilisation du rachis cervical, mais avec un matériel spécifique. Le stylet lumineux est plus efficace et plus rapide que l'intubation nasale à l'aveugle. Le Combitube™ permettrait une ventilation sans pénétration glottique et avec une protection relative contre l'inhalation. Ces techniques semblent intéressantes, mais les données de la littérature sont encore insuffisantes pour que nous puissions les recommander et déterminer leur place en cas d'ID.

Techniques pour intubation difficile avec vision glottique

Fibroscopie bronchique

La fibroscopie bronchique est actuellement la technique de référence pour l'ID prévue. Elle doit être utilisée en première intention en cas d'intubation jugée impossible. La voie nasale est techniquement plus facile mais plus traumatisante. Les techniques d'anesthésie vigile facilitent son utilisation; elles sont rarement réalisables chez l'enfant. Toutefois, cette technique connaît des limites en raison de l'obscureissement de l'objectif (sécrétion, sang), de la modification du tonus de l'oropharynx (anesthésie, curarisation) ou des repères anatomiques (œdème, traumatisme), ou de l'obstruction des voies aériennes. Cette technique n'est donc pas la meilleure dans les situations d'urgence ou après de multiples tentatives d'intubation chez un patient anesthésié. De plus, elle nécessite un apprentissage et une pratique régulière. En revanche, le fibroscope bronchique permet l'administration d'oxygène par le canal opérateur, la vérification de la position de la sonde, le diagnostic et l'appréciation de la sévérité d'une inhalation bronchique, l'aspiration sous contrôle de la vue.

Laryngoscopes spéciaux

Il s'agit surtout des laryngoscopes à fibres optiques (Bullard, Upsherscope) et des laryngoscopes tubulaires (PCV).

Les laryngoscopes à fibres optiques permettent l'intubation essentiellement par voie orale, sans mobilisation du rachis cervical. Les données de la littérature sont encore insuffisantes pour que nous puissions les recommander et déterminer leur place en cas d'ID. Un apprentissage est nécessaire. Ils permettent de résoudre moins de situations difficiles que la fibroscopie bronchique.

Les laryngoscopes tubulaires sont très utilisés par certaines équipes spécialisées, notamment en ORL. Ils permettent de résoudre certains échecs du fibroscope (tumeurs, sécrétions, hémorragie).

Masque laryngé

Le masque laryngé (ML) est facile et rapide à mettre en place, sans laryngoscopie. C'est une alternative à la sonde endotrachéale ou au masque facial, qui autorise le recours à la ventilation mécanique ou le maintien d'une ventilation spontanée. Chaque médecin anesthésiste doit savoir mettre en place un ML chez l'adulte et chez l'enfant. Une bonne expérience est recommandée avant son utilisation dans des cas difficiles. Le ML occupe actuellement une place de choix après l'échec de l'intubation en chirurgie réglée. Une anesthésie profonde facilite sa mise en place. Le ML ne doit cependant pas être utilisé en première intention si l'intubation est jugée impossible. Les anomalies du larynx et de l'hypopharynx sont des causes d'échec de sa mise en place. Les contre-indications du ML sont l'estomac plein et les lésions obstructives des voies aériennes supérieures. Sa principale limite concerne les patients dont la compliance thoracopulmonaire est basse ou les résistances bronchiques élevées, nécessitant des pressions d'insufflation supérieures à 20 cmH₂O. Toutefois, entre un risque immédiat d'hypoxie devant une ID survenue en urgence et un risque éventuel d'inhalation bronchique, le ML peut être utilisé en l'absence d'autre solution thérapeutique.

Abord trachéal de sauvetage

Le geste essentiel, devant l'impossibilité d'assurer une ventilation efficace, consiste à assurer une oxygénation à l'aide d'un cathéter transtrachéal. Un abord trachéal chirurgical s'impose en cas d'échec de cette technique.

La trachéotomie est difficile à réaliser rapidement dans les situations d'urgence et de ce fait déconseillée, tout du moins en première intention et en l'absence de chirurgien spécialisé. En revanche, il existe plusieurs dispositifs de coniotomie (ou cricothyroïdotomie) prêts à l'emploi, dont la mise en place est rapide mais comporte un risque élevé de lésions iatrogènes. Seuls les dispositifs utilisant la technique de Seldinger sont recommandés. Mais ils nécessitent un apprentissage. Ces dispositifs doivent être utilisés avec prudence, lorsque les rapports anatomiques du cou sont modifiés (œdème, tumeur, hématome), ainsi que chez le nouveau-né et le nourrisson.

Choix des techniques devant une intubation difficile prévue

L'anesthésiste doit identifier pendant la visite préopératoire la cause anatomique de la difficulté d'intubation; il doit aussi s'assurer que la (ou les) méthode (s) choisie (s) permettra (ont) de la résoudre. Seules des recommandations générales peuvent être proposées, compte tenu de la multiplicité des situations possibles. Il est indispensable d'établir un protocole d'ID tenant compte des situations rencontrées dans la pratique de chacun (fig. 4). Toutefois, les algorithmes proposés ont l'intérêt d'être applicables aux situations d'ID prévue et non prévue. La formation du personnel et la composition du chariot d'intubation difficile sont établies en fonction de ces protocoles. Les techniques d'anesthésie vigile représentent une situation anxiogène dont le malade doit être informé.

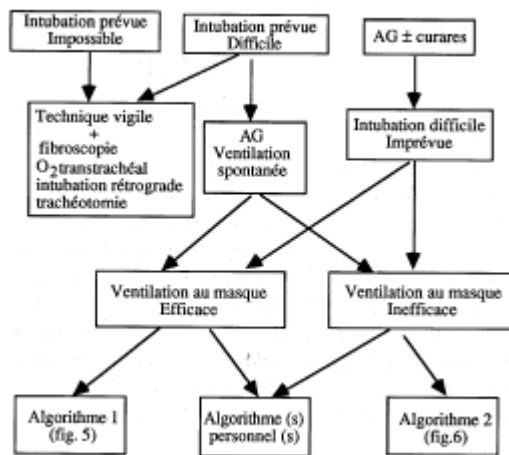


Figure 4. Arbre décisionnel général

En dehors de conditions d'urgence, lorsque la technique permettant de surmonter la difficulté n'est pas disponible ou n'est pas maîtrisée par l'anesthésiste, le transfert du patient ou l'appel à une équipe spécialisée est indispensable. Il est le plus souvent inutile de réutiliser la même technique, quand le premier essai a échoué. De plus, au-delà de trois essais, le risque de ne plus pouvoir ventiler au masque devient important. Il faut toujours privilégier les techniques comportant le moins de risques iatrogènes. Comme la priorité est à l'oxygénation, la méthode choisie suppose que celle-ci pourra être maintenue pendant l'ensemble des manœuvres d'intubation. L'éventualité de réveiller le patient doit être envisagée à chaque étape.

Enfin, le choix d'une anesthésie locorégionale ne supprime pas le risque de l'ID (échec ou complications de l'anesthésie locorégionale). Cette situation doit être envisagée avant l'intervention et les moyens pour y faire face doivent être prévus.

Algorithme décisionnel devant une intubation difficile imprévue

La priorité absolue est de maintenir une oxygénation suffisante pendant les diverses manœuvres jusqu'au succès de l'intubation ou à la reprise d'une ventilation spontanée. Les algorithmes sont appliqués en fonction de la possibilité ou non de ventiler efficacement au masque (fig. 5 et 6). La règle principale consiste à prévenir les complications de l'ID que sont l'hypoxie et l'inhalation des sécrétions. Il importe d'accepter à temps l'échec de l'intubation et de demander de l'aide (aide technique et celle d'un anesthésiste senior). Lorsqu'une oxygénation efficace est obtenue malgré l'échec de l'intubation, le réveil du patient doit toujours être envisagé.

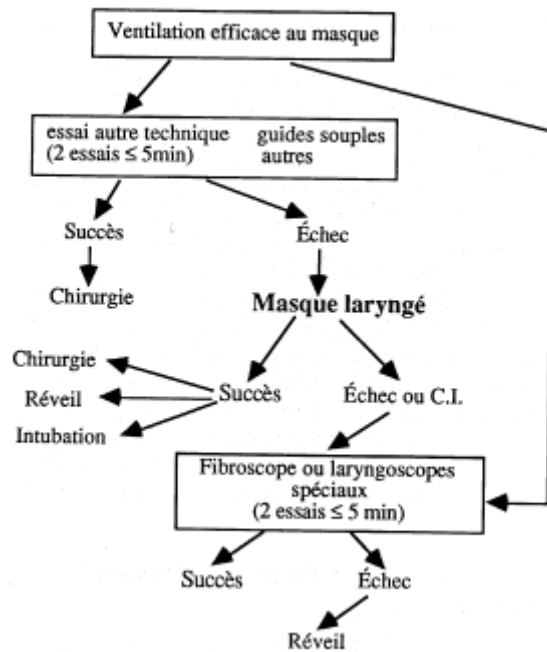


Figure 5: Arbre décisionnel en cas de ventilation efficace au masque facial.

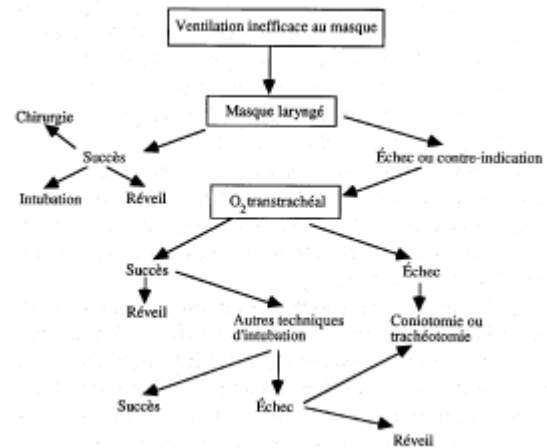


Figure 6: Arbre décisionnel en cas de ventilation inefficace au masque facial.

Contrôle de la bonne position de la sonde

Il est impératif de contrôler la bonne position de la sonde après son introduction. En dehors de sa visualisation dans le larynx lors de la laryngoscopie (directe ou indirecte), ou dans la trachée par le fibroscope bronchique, le seul test fiable est la mise en évidence d'un capnogramme sur six cycles ventilatoires. Si un capnographe n'est pas disponible, la technique de l'aspiration à la seringue de grande capacité (>50 mL) peut être recommandée. Toutes les autres techniques, en particulier l'auscultation pulmonaire, peuvent donner lieu à des erreurs de diagnostic. L'auscultation pulmonaire est néanmoins indispensable pour éliminer une intubation sélective.

Extubation-réintubation

L'extubation ou le changement de sonde d'intubation peuvent être dangereux en présence d'une affection responsable d'un œdème pharyngolaryngé ou si l'intubation a été difficile. Après une ID, l'extubation ne doit être effectuée que chez le patient conscient.

L'œdème de la région glottique peut être évalué par le test de fuite, qui consiste à dégonfler le ballonnet de la sonde d'intubation; en bouchant cette dernière, on demande alors au patient de respirer. Ceci ne sera possible que s'il existe un espace suffisant entre la sonde d'intubation et la muqueuse des voies aériennes. L'extubation sous fibroscope est une alternative à ce test.

La méthode la plus sûre pour la réintubation est l'utilisation d'un guide, qui doit avoir les qualités suivantes: diamètre et longueur adaptés, lubrification externe, lumière interne pour permettre une oxygénation éventuelle. Cette technique est recommandée lorsque la probabilité de réintubation difficile est jugée élevée.

Chez l'enfant, la réintubation nécessite l'approfondissement de l'anesthésie. Il faut toujours faire précéder chaque manœuvre d'une ventilation en oxygène pur pendant au moins 4 minutes. La fibroscopie bronchique peut être indiquée dans le bilan postextubation suivant une ID.

Chariot d'intubation difficile

La présence d'un chariot regroupant le matériel utile pour une intubation difficile est recommandée à proximité de tout site d'anesthésie. Son emplacement doit être connu de tous et clairement identifié. Sa composition doit être établie par l'ensemble de l'équipe d'anesthésie en fonction du type de patients (adultes, enfants, urgences), du type de chirurgie et des compétences et pratiques des membres de l'équipe. La vérification régulière du matériel est indispensable. Ce chariot doit comporter au minimum, les instruments suivants: un mandrin souple, long, béquillé, des masques laryngés, des sondes d'intubation spéciales (de faible diamètre et rigides), et un cathéter transtrachéal avec un système raccordable sur une source d'oxygène à haute pression. Un fibroscope bronchique doit être immédiatement disponible si l'intubation paraît impossible avec les techniques usuelles.

Le patient qui a été difficile à intuber doit être prévenu de l'événement. Il serait souhaitable que lui soit remis un document précisant la survenue d'une ID et ses causes, les moyens utilisés pour y faire face et les coordonnées de l'anesthésiste qui a été confronté au problème.

Enseignement des techniques employées en cas d'intubation difficile

Quelques faits doivent être rappelés: l'intubation difficile imprévue reste rare et le nombre de techniques décrites pour faire face à cette éventualité redoutable est tel que chacun ne peut connaître qu'un certain nombre d'entre elles.

Deux niveaux d'enseignement doivent être définis: celui offert aux internes de spécialité tout au long de leur cursus de formation; celui dont doivent bénéficier les anesthésistes qualifiés.

Enseignement des internes dans le cadre de leur formation

Cet enseignement doit comporter une partie théorique et une partie pratique.

Partie théorique

- Connaître l'anatomie normale du larynx.
- Connaître le contexte et les signes cliniques évocateurs d'une intubation difficile.
- Apprendre à construire et à discuter des algorithmes décisionnels, en fonction des moyens disponibles et des anomalies susceptibles de se présenter.

Partie pratique

- Données de base: la position d'intubation modifiée de Jackson; les modalités d'introduction du

laryngoscope de Macintosh chez l'adulte et l'enfant; les techniques de contrôle du bon positionnement de la sonde d'intubation.

- Petits moyens utiles en cas d'intubation difficile: la technique avec lame droite « chargeant » l'épiglotte; la compression du cartilage cricoïde; l'utilisation des guides malléables creux et pleins; l'utilisation des stylets lumineux.
- Pose du masque laryngé et intubation à travers celui-ci
- Oxygénation transtrachéale.
- Intubation rétrograde.
- Intubation avec un fibroscope.

Ces techniques peuvent être apprises en faisant appel au laboratoire d'anatomie, au mannequin et aux simulateurs. Ultérieurement, il conviendrait qu'au cours de leur formation les étudiants puissent les pratiquer sur des patients.

Formation continue des anesthésistes qualifiés

Des stages de formation doivent être organisés dans un cadre institutionnel, par exemple sous le contrôle du Collège français des anesthésistes-réanimateurs. Ces stages doivent permettre une formation théorique et pratique (avec des mannequins et au bloc opératoire). Ils doivent conduire à la délivrance d'une attestation de présence et chaque stagiaire doit pouvoir évaluer l'intérêt du stage. Ces stages doivent être suffisamment nombreux pour que tout anesthésiste puisse revenir à intervalles réguliers (tous les 2 à 5 ans) pour maintenir et perfectionner l'expérience pratique acquise.

En conclusion, il apparaît licite de recommander que chaque anesthésiste pratiquant en France domine les techniques suivantes applicables en cas d'ID:

- l'utilisation d'un laryngoscope à lame droite;
- l'utilisation des différents guides malléables (creux et pleins);
- la pose du masque laryngé;
- l'oxygénation transtrachéale;
- l'intubation rétrograde.